BY-NC-ND

https://doi.org/10.21518/ms2023-121

Клинический случай / Clinical case

Медицинские и психологические основания для проведения эстетической ринопластики

М.А. Ленгина[1]✉, https://orcid.org/0000-0002-8103-192X, Danilenko1910@mail.ru
А.М. Коркмазов[1], https://orcid.org/0000-0002-3981-9158, Korkmazov09@gmail.com
И.И. Саркисян[2], https://orcid.org/0000-0001-8200-714X, dr.sarkisyan.ir@mail.ru
А.С. Биджиев[3], https://orcid.org/0009-0004-1348-8567, Rexali789@gmail.com
Е.О. Киселева[1], https://orcid.org/0000-0003-3934-3396, Kiselevkaterina@mail.ru

[1] Южно-Уральский государственный медицинский университет; 454092, Россия, Челябинск, ул. Воровского, д. 64

[2] Санкт-Петербургский государственный педиатрический медицинский университет; 194100, Россия, Санкт-Петербург, ул. Литовская, д. 2

[3] Первый Санкт-Петербургский государственный медицинский университет имени академика И.П. Павлова; 197022, Россия, Санкт-Петербург, ул. Льва Толстого, д. 6–8

Резюме

Исконным у всех людей является желание выглядеть привлекательнее. Для совершенствования своего внешнего вида и наиболее продвинутого направления – достижения эстетических превосходств популярными были и остаются косметические хирургические вмешательства. Лидирующее место в желаниях пациента занимает эстетическая хирургия лица, где самым востребованным и не всегда оправданным является изменение формы наружного носа. К настоящему времени методики и технические приемы выполнения эстетической ринопластики достигли своего совершенства. Но на этапе отбора пациентов на выполнение эстетических хирургических вмешательств на наружном носе врачи всегда сталкиваются с определенными трудностями. Наиболее часто пластическим хирургам создают проблемы пациенты с дисморфофобиями, где, например, основным мотивом сделать ринопластику у лиц с дисморфоманией является неудовлетворенность размерами и формой собственного носа, мешающей, по их мнению, добиваться успехов в личной жизни, строить карьеру и т. д. У других пациентов с дисморфофобическим синдромом наблюдается низкая самооценка: некрасивая, по их мнению, форма носа мешает вступить в брак и т. д. В этом контексте приводится неудачный пример выполнения эстетической ринопластики пациентке, анамнез которой был отягощен полипозным риносинуситом и бронхиальной астмой с неконтролируемым течением. Краткий обзор литературы и представленные клинические примеры обосновывают необходимость на этапах отбора и планирования эстетической ринопластики решения ряда важных вопросов: наличие у пациента психических отклонений; истинные причины, мотивирующие пациента к проведению операции; наличие каких-либо заболеваний верхних дыхательных путей, нарушений архитектоники глубоких отделов полости носа, препятствующих выполнению операций, и т. д.

Ключевые слова: эстетическая хирургия, синдром дисморфофобии, полипозный синусит, дисморфия, мотивация

Для цитирования: Ленгина М.А., Коркмазов А.М., Саркисян И.И., Биджиев А.С., Киселева Е.О. Медицинские и психологические основания для проведения эстетической ринопластики. *Медицинский совет.* 2023;17(7):196–202. https://doi.org/10.21518/ms2023-121.

Конфликт интересов: авторы заявляют об отсутствии конфликта интересов.

Medical and psychological reasons for getting aesthetic rhinoplasty

Maria A. Lengina[1]✉, https://orcid.org/0000-0002-8103-192X, Danilenko1910@mail.ru
Arsen M. Korkmazov[1], https://orcid.org/0000-0002-3981-9158, Korkmazov09@gmail.com
Irina I. Sarkisyan[2], https://orcid.org/0000-0001-8200-714X, dr.sarkisyan.ir@mail.ru
Ali S. Bidzhiev[3], https://orcid.org/0009-0004-1348-8567, Rexali789@gmail.com
Ekaterina O. Kiseleva[1], https://orcid.org/0000-0003-3934-3396, Kiselevkaterina@mail.ru

[1] South Ural State Medical University; 64, Vorovskiy St., Chelyabinsk, 454092, Russia

[2] St Petersburg State Pediatric Medical University; 2, Litovskaya St., St Petersburg, 194100, Russia

[3] Pavlov First Saint Petersburg State Medical University; 6–8, Lev Tolstoy St., St Petersburg, 197022, Russia

Abstract

The original desire of all people is the desire to look more attractive by improving their appearance and the most advanced direction, in achieving aesthetic superiority, cosmetic surgical interventions have been and remain. The leading place in the patient's desires is occupied by aesthetic facial surgery, where the most popular and not always justified is the change in the shape of the external nose. To date, the techniques and techniques for performing aesthetic rhinoplasty have reached their perfection. But at the stage of selecting patients for aesthetic surgery on the external nose, doctors always face certain difficulties. The most common problems for plastic surgeons are created by patients with dysmorphophobia where, for example,

© Ленгина М.А., Коркмазов А.М., Саркисян И.И., Биджиев А.С., Киселева Е.О., 2023

the main motive for persons with dysmorphomania to make rhinoplasty is dissatisfaction with the size and shape of their own nose, which, in their opinion, prevents them from achieving success in their personal life, building a career, etc. Other patients with dysmorphophobic syndrome have low self-esteem, in their opinion, the ugly shape of the nose prevents marriage etc. In this context, an unsuccessful example of performing aesthetic rhinoplasty for a patient whose anamnesis was aggravated by polypous rhinosinusitis and bronchial asthma with an uncontrolled course is given. A brief review of the literature and presented clinical examples substantiate the need to address a number of important questions at the stages of selection and planning of aesthetic rhinoplasty: does the patient have mental disorders; what are the true reasons motivating the patient for surgery; whether there are any diseases of the upper respiratory tract, violations of the architectonics of the deep sections of the nasal cavity, preventing operations, etc.

Keywords: aesthetic surgery, dysmorphophobia syndrome, polypous sinusitis, dysmorphia, motivation

For citation: Lengina M.A., Korkmazov A.M., Sarkisyan I.I., Bidzhiev A.S., Kiseleva E.O. Medical and psychological reasons for getting aesthetic rhinoplasty. *Meditsinskiy Sovet*. 2023;17(7):196–202. (In Russ.) https://doi.org/10.21518/ms2023-121.

Conflict of interest: the authors declare no conflict of interest.

ВВЕДЕНИЕ

В процессе эволюции менялись понятия о красоте и отношении человека к собственному телу, но до сих пор основным остается желание стать красивее, привлекательнее. И здесь большое значение люди придают изменению формы лица, а именно эстетической ринопластике. К настоящему времени накоплен большой опыт пластической хирургии наружного носа, а сама эстетическая ринопластика стала едва ли ни самой часто выполняемой операцией. Подтверждением являются опубликованные в 2020 г. Американским обществом пластических хирургов данные, в которых отмечено, что только за один 2018 г. в США было выполнено более 200 тыс. операций по эстетической ринопластике[1].

Чтобы понимать, насколько важна эстетическая ринопластика для людей и всегда ли риск возможных отрицательных последствий оправдан желанием получить красивый нос, необходимо провести небольшой исторический экскурс и разобрать несколько отдельных вопросов: например, выявить истинные причины обращения пациентов к пластическому хирургу, имеются ли какие-либо психические отклонения, аллергологический анамнез, отягощен ли анамнез какими-либо наследственными, генетическими и аутоиммунными заболеваниями, тщательно исследовать функциональные нарушения носа и т. д.

Целью представленной статьи является не разбор технического выполнения ринопластических операций, а напоминание об ответственности принятия хирургом решения выполнить эту операцию и необходимость на клинических примерах показать возможную реакцию организма на хирургическую альтерацию в зависимости от состояния общего и локального гомеостаза.

ЗАРОЖДЕНИЕ ЭСТЕТИЧЕСКОЙ РИНОПЛАСТИКИ

История выполнения ринопластических операций ведет отчет с первых публикаций Джона Роу в 1887 г. Спустя два года, в 1899 г., американский пластический хирург J.L. Goodale в периодическом издании «Бостонский медицинский хирургический журнал» опубликовал новый метод оперативной коррекции увеличенного римского носа. Суть операции заключалась в проведении медиальной и латеральной остеотомии с последующим сближением мобилизованных костных стенок носа [1]. Это стало витком в развитии редукционной ринопластики у пациентов с большим носом, метод назвали push down («продавливание»), его применяют и в настоящее время [2–4]. Особую популярность техника push down получила в середине XX в. после публикаций M.H. Cottle о преимуществе усовершенствованного им метода [5, 6]. Дальнейшее развитие ринопластических операций привело к появлению новых, более совершенных методов оперативного вмешательства, основанных на детальном изучении анатомо-физиологических особенностей, клинических проявлений при патологических состояниях и их диагностики, жестких критериев отбора пациентов, в том числе молодого возраста [7, 8].

В процессе отбора пациентов для выполнения эстетической ринопластики, как правило, учитываются индивидуальные особенности анатомического строения носа, наличие и характер деформаций и их генез. К таким операциям относят удаление горбинки носа, коррекцию опущенного или вздернутого кончика носа, широких или суженных ноздрей, исправление имплантационным методом седловидной деформации спинки носа, сужение слишком широкой спинки носа, исправление асимметрий и т. д. [9–11]. Изначально мотивированные на операцию по ряду причин (затрудненное носовое дыхание, периодические носовые кровотечения, апноэ сна, быстрая утомляемость и т. д.) пациенты охотно делятся с хирургом своими жалобами и соглашаются на реконструктивную эндоназальную хирургию с одновременным восстановлением и созданием эстетической привлекательности носа.

КЛИНИЧЕСКИЙ СЛУЧАЙ 1

На *рис. 1А* представлен клинический случай – последствия производственной травмы у пациента Н., 43 года, полученной 1,5 года назад, которая привела к смещению всей пирамиды наружного носа. Жалобы на затрудненное носовое дыхание, неоднократно перенесенный правосторонний верхнечелюстной синусит в течение указанного

[1] American Society of Plastic Surgeons (ASPS). *2020 Plastic Surgery Statistics*. Available at: https://www.plasticsurgery.org/news/plastic-surgery-statistics.

времени, головные боли, ночное апноэ сна, асимметрию носа. При риноскопии выявлен вывих четырехугольного хряща, гипертрофия нижней носовой раковины справа, нарушение архитектуры остиомеатального комплекса с вывихом крючковидного отростка и закрытием естественных соустий верхнечелюстных пазух. Пациенту после проведения дополнительных обследований выполнена функциональная эндоскопическая реконструкция структур полости носа с одновременно закрытой эстетической ринопластикой.

На фотографии, выполненной через 7 суток (*рис. 1В*) во время замены фиксирующей повязки носа, наглядно виден результат. При риноскопии через 2 мес. носовое дыхание свободное, слизистая оболочка структур полости носа розовая, без признаков воспаления, патологических выделений нет, рецидива синусита не было.

КЛИНИЧЕСКИЙ СЛУЧАЙ 2

На *рис. 2А* представлен результат несчастного случая (падение с лестницы) пациентки Е. 2 года назад.

Пациентке Е., 26 лет, также выполнено эндоскопическое реконструктивное хирургическое вмешательство в полости носа с закрытой ринопластикой, укладкой на место западения спинки носа аутотрансплантата. Полученный результат представлен на фотографии (*рис. 2В*) на 7-е сутки в момент замены фиксирующей повязки. Контурная пластика наружного носа в представленных случаях не проводилась. Как видно, у данных пациентов нет психических отклонений и навязчивых мыслей, они мотивированы прежде всего на восстановление носового дыхания, а потом уже формирование красивого носа или одномоментного выполнения операции.

Таким образом, выяснение функциональной состоятельности носа, наличие сопутствующих заболеваний являются важными вопросами, которые могут привести к неблагоприятному результату. Отсюда неудовлетворенность пациентов эстетическими результатами, сохранение или возникновение после операции функциональных нарушений требуют повторных (ревизионных) вмешательств, и их доля составляет от 5 до 25% [12–14].

ПСИХОЛОГИЧЕСКАЯ СОСТАВЛЯЮЩАЯ ЭСТЕТИЧЕСКОЙ РИНОПЛАСТИКИ

В настоящее время часто бывают случаи, когда даже при безупречно выполненной эстетической ринопластике пациенты не получают должного удовлетворения, выражают недовольство хирургу и идут на повторные операции [15]. Поэтому, планируя провести операцию, в первую очередь необходимо выяснить психологические аспекты, мотивирующие пациента, а также наличие у него психических отклонений. Говоря об основных психологических причинах, еще в 1998 г. А.Е. Белоусов отметил, что 90% пациентов эстетических клиник составляют женщины, которые по канонам красоты первостепенное значение придают эстетической привлекательности лица, а затем внешнему облику в целом [16]. Это подталкивает людей к посещению косметических салонов и пластических хирургов для создания привлекательности и обретения уверенности в себе [17]. В зависимости от полученных результатов у пациентов часто возникают невротические расстройства и психологические переживания, вплоть до истерии [18]. Иногда могут наблюдаться дисморфофобии, при которых проявляется чрезвычайная озабоченность незначительными физическими дефектами, и не всегда такие опасения возможно устранить хирургическим путем, поэтому пациенты должны предварительно пройти психиатрическое обследование [19, 20].

Отдельную группу составляют лица, желающие изменить черты этнического происхождения и облегчить социальную интеграцию, например, мексиканцы, пациенты семитского и арийского типа с желанием избавиться от семитской формы носа или лица южнокорейского происхождения в борьбе с дискриминацией и лукизмом в сообществе с высокой конкуренцией [21, 22]. При этом несомненно, что нос имеет решающее значение в анатомии лица и, как следствие, формировании образа нашего тела, что сознательно или подсознательно влияет на развитие нашей личности.

Наиболее сложными в плане прогноза являются эстетические ринопластики у пациентов с функциональными

Рисунок 1. Пациент Н., 43 года: смещение пирамиды наружного носа

Figure 1. Patient N., 43 years old: displacement of the pyramid of the external nose

А – до операции; В – через 7 дней после операции.

Рисунок 2. Пациентка Е., 26 лет: хирургическое вмешательство в полости носа с закрытой ринопластикой

Figure 2. Patient E., 26 years old: surgical intervention in the nasal cavity with closed rhinoplasty

А – до операции; В – через 7 дней после операции.

нарушениями носа (послеоперационные, посттравматические деформации и перфорации носовой перегородки, гипертрофии носовых раковин, ятрогении, синехии, гнойные синуситы и т. д.). Как правило, у этих пациентов имеются и сопутствующие патологические состояния со стороны близко расположенных органов. Так, неконтролируемое и чрезмерное сужение спинки носа может привести к контакту слизистой оболочки носовых раковин и перегородки носа, который вызовет вазомоторные изменения. Нарушение мукоцилиарного клиренса приведет к риниту и риносинуситу [23–27]. Нарушение вентиляционной и дренажной функции будет способствовать микробной контаминации барабанной полости и развитию гнойных отитов. Со временем переходя в хронические формы и поражая костные структуры височной кости, воспалительный процесс может привести к стойкой тугоухости, вестибулярным нарушениям [28–30]. Склонность к воспалительным заболеваниям лимфоглоточного кольца всегда будет сопровождаться иммунологическими нарушениями, значительным снижением качества жизни, отрицательно отражаться на работоспособности, спорте, учебе [31–33]. Отсюда основная цель при выполнении функциональной ринопластики должна быть направлена на восстановление дыхательной, защитной, выделительной и других физиологических функций носа. Результаты опубликованных статей по данным субъективной оценки жалоб пациентов, перенесших ринопластику в различных клиниках Российской Федерации, демонстрируют одинаковую неудовлетворенность восстановлением нарушенных функций и эстетической формой наружного носа [33].

Таким образом, анализ специализированной литературы по данной тематике показал, что еще во время отбора пациентов для выполнения эстетических хирургических вмешательств на наружном носе врачи всегда сталкиваются с определенными трудностями, наиболее частые из них мы попытались отразить. Исходя из этого, необходимо помнить, что личные мотивы, тревоги и ожидания самого пациента, готовящегося к плановому эстетическому хирургическому вмешательству на наружном носе, являются одним из определяющих факторов эффективности проводимой операции. Пациентам, планирующим эстетически изменить форму наружного носа, имеющим в анамнезе генерализованное или социальное тревожное расстройство или тяжелый депрессивный эпизод, операция не противопоказана, однако в случае наличия остро протекающих вышеуказанных симптомов данная категория пациентов до проведения операции должна быть направлена на диагностику и лечение к соответствующим специалистам. В данном случае их предупреждают о возможном с их стороны разочаровании и неудовлетворенности после операции. При этом надо понимать, что по сравнению с первично выполненной ринопластикой вторичная операция является более сложной в техническом исполнении. Связано это с ятрогенными повреждениями тканей, образованием рубцов, синехий, недостатком пластического материала и т. д. Поэтому, принимая решение, хирурги должны с большей вероятностью прогнозировать результаты и учитывать все риски.

Но так уж устроен человек, что определенные формы и черты лица вызывают комплексы неполноценности, определенную неудовлетворенность жизнью, снижают собственную самооценку и мотивируют к выполнению ринопластики. В данной ситуации важно выяснить истинные причины обращения пациента к пластическому хирургу, его психологический статус, при необходимости провести консультации специалистов. В этом контексте хотелось бы особо акцентировать внимание на пациентах с полипозным риносинуситом, отягощенным полиморбидными состояниями, в том числе и с дисморфическими расстройствами. В качестве обоснования вышесказанного приводим клинический пример 3 (*рис. 3*) пациентки, обратившейся для проведения хирургической коррекции деформации наружного носа.

КЛИНИЧЕСКИЙ СЛУЧАЙ 3

Пациентка К., 43 года. Из анамнеза известно, что с детства страдает аллергическим ринитом, с 23 лет – полипозным синуситом, в 25 лет диагностирована бронхиальная астма. Наблюдается у аллерголога-иммунолога по месту жительства и состоит на учете у пульмонолога. Неоднократно в процессе лечения курсами получала глюкокортикоиды системного действия (преднизолон 50 мг), длительность и дозировки не помнит. Нерегулярно использовала топические интраназальные глюкокортикоиды – мометазона фуроат 100 мкг в каждую половину носа 2 раза в сутки. Дважды, в 29 лет и 34 года, проводилась полипотомия, летом 2021 г. в центре пластической хирургии перенесла эстетическую ринопластику (удаление горбинки носа). Основная причина обращения, со слов, – желание сделать красивый нос, поскольку после предыдущей операции нос стал выглядеть заметно хуже.

Пациентке проведено полное обследование, подтвержден диагноз хронического полипозного синусита и бронхиальной астмы, проведена консультация психиатра. После определенной работы психиатра пациентку

Рисунок 3. Пациентка К., 43 года: коррекция деформации наружного носа

Figure 3. Patient K., 43 years old: correction of the deformity of the external nose

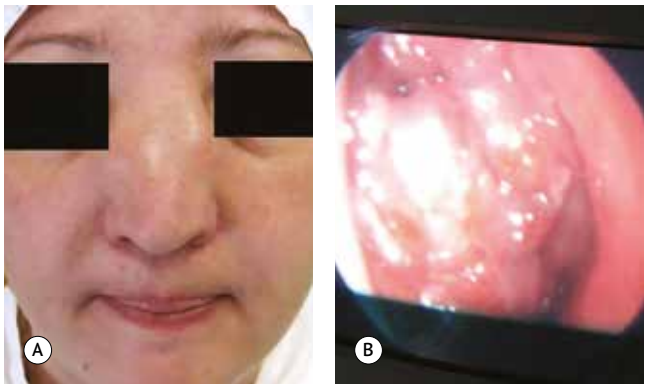

А – до операции; В – эндоскопическая картина полипоза носа на момент обращения.

удалось убедить в необходимости провести эндоскопическую этмоидэктомию и ни в коем случае не трогать наружный нос, что и было сделано. В послеоперационном периоде пациентка прошла курс консервативной терапии согласно клиническим рекомендациям, боковые скаты носа заметно сузились, результатом осталась довольна.

В данном клиническом случае необходимо разобрать несколько важных вопросов. Во-первых, хирург, конечно, поступил опрометчиво, приняв решение сделать ринопластику, зная, что у пациентки отягощенный анамнез, но это вопросы работодателя, юристов и т. д. Во-вторых, важно понимать, что замедление репаративных процессов препарированных костей носа обусловлено угнетением метаболизма глюкокортикоидами. Даже при доказанных преимуществах глюкокортикоидов (минимизация интраоперационной кровопотери, снижение выраженности реактивных воспалительных процессов со стороны слизистой оболочки полости носа) известны случаи формирования глюкокортикоидного остеопороза с резорбцией костной ткани. И, в-третьих, принимая решение, нужно понимать, что полипозный синусит является часто встречающейся в оториноларингологии патологией, которая составляет 1–4% среди всех заболеваний взрослого населения в мире [34–36]. Рецидивирующий характер хронического течения полипозного процесса вынуждает пациента прибегать к повторным операциям, обеспечивающим лишь временное улучшение качества жизни.

МЕДИЦИНСКАЯ СОСТАВЛЯЮЩАЯ ЭСТЕТИЧЕСКОЙ РИНОПЛАСТИКИ

По результатам опубликованных исследований доказано, что любая операционная травма, в том числе полипотомия, приводит к явлениям дисфункционирования естественной антиоксидантной системы, проявляющегося высоким уровнем образования и накопления в тканях активных форм кислорода и, как следствие, формирования оксидативного стресса, негативно влияющего на характер воспалительных процессов и регенеративные свойства слизистой оболочки полости носа. Более того, рядом автором опубликованы результаты исследований, подтверждающие патогенетическую роль процессов свободнорадикального окисления в развитии полипозного риносинусита, в частности, окислительной модификации белков как одного из ведущих патохимических звеньев развития назального полипоза, так и перекисного окисления липидов, участвующего в пролонгации воспалительных реакций при полипозном риносинусите [37]. Активация свободнорадикального окисления с преобладанием процессов окислительной модификации белков регистрируется не только в полипозной ткани, но и в самой слизистой оболочке полости носа [38].

Подтверждена роль травматического фактора в момент повреждения тканей при формировании локальной воспалительной реакции, характеризующейся высвобождением интерлейкина (IL) 1, фактора некроза опухоли α (TNF-α) и ускоренным расходом IL-2, что активируют системный и местный воспалительный каскад. Регистрирующаяся в данном случае дисфункция фагоцитов проявляется нарушением секреции IL-1, -2, -4, -6, -8, TNF-α с последующим формированием явлений иммунного дисбаланса, что в дальнейшем определяет выраженность инфекционного процесса и течения регенерации слизистых оболочек полости носа [39].

При деформациях наружного носа, сопровождаемых патологиями внутриносовых структур, помимо восстановления эстетической функции носа, рекомендована реконструктивная операция в сочетании с внутриносовыми вмешательствами, позволяющая одномоментно улучшить внешнюю форму носа и восстановить свободное носовое дыхание [16].

ЗАКЛЮЧЕНИЕ

Хирург заблаговременно, до принятия решения пойти на эстетическую ринопластику, обязан провести обследование для выявления функциональных нарушений носа, генетической предрасположенности, наличия сопутствующих заболеваний и несомненно истинных мотивов, приведших пациента к специалисту. Необходимо тщательно собирать анамнез пациентов и показания для операций, проводить консультации смежных специалистов, в том числе аллерголога-иммунолога, терапевта, невролога, психотерапевта и психиатра.

Поступила / Received 21.02.2023
Поступила после рецензирования / Revised 24.03.2023
Принята в печать / Accepted 29.03.2023

Список литературы / References

1. Goodale J.L. A new method for the operative correction of exaggerated Roman nose. *Boston Med Surg J.* 1899;140:112. https://doi.org/10.1056/NEJM189902021400503.
2. Gola R., Nerini A., Laurent-Fyon C., Waller P.Y. Rhinoplastie conservatrice de l'auvent nasal. *Ann Chir Plast Esthet.* 1989;34(6):465–475. Available at: https://pubmed.ncbi.nlm.nih.gov/2482688/.
3. Gonçalves Ferreira M., Santos M., Rosa F., Sousa C.A., Santos J., Dourado N., Amarante J. Spare Roof Technique: A New Technique for Hump Removal – The Step-by-Step Guide. *Plast Reconstr Surg.* 2020;145(2):403–406. https://doi.org/10.1097/prs.0000000000006512.
4. Kern E.B. History of Dorsal Preservation Surgery: Seeking Our Historical Godfather(s) for the "Push Down" and "Let Down" Operations. *Facial Plast Surg Clin North Am.* 2021;29(1):1–14. https://doi.org/10.1016/j.fsc.2020.08.003.
5. Cottle M.H., Loring R.M. Corrective surgery of the external nasal pyramid and the nasal septum for restoration of normal physiology. *Ill Med J.* 1946;90:119–135. Available at: https://pubmed.ncbi.nlm.nih.gov/20997184/.
6. Cottle M.H. Nasal roof repair and hump removal. *AMA Arch Otolaryngol.* 1954;60(4):408–414. https://doi.org/10.1001/archotol.1954.00720010420002.
7. Русецкий Ю.Ю., Павлюченко Л.Л., Махамбетова Э.А., Карапетян Л.С., Садиков И.С. Функциональные последствия ринопластики (обзор литературы). *Российская ринология.* 2015;23(4):39–45. https://doi.org/10.17116/rosrino201523439-45.
Rusetskiy Yu.Yu., Pavlyuchenko L.L., Makhambetova E.A., Karapetyan L.S., Sadikov I.S. Functional consequences of rhinoplasty (a review of literature). *Russian Rhinology.* 2015;23(4):39–45. (In Russ.) https://doi.org/10.17116/rosrino201523439-45.

8. Русецкий Ю.Ю., Мороз С.Е., Горбунов С.А., Махамбетова Э.А. Эволюция сохраняющей ринопластики. *Российская ринология.* 2022;30(2):93–98. https://doi.org/10.17116/rosrino20223002193.
Rusetskiy Yu.Yu., Moroz S.E., Gorbunov S.A., Makhambetova E.A. Evolution of preservation rhinoplasty. *Russian Rhinology.* 2022;30(2):93–98. (In Russ.) https://doi.org/10.17116/rosrino20223002193.
9. Santos M., Rego Â.R., Coutinho M., Sousa C.A.E., Ferreira M.G. Spare roof technique in reduction rhinoplasty: Prospective study of the first one hundred patients. *Laryngoscope.* 2019;129(12):2702–2706. https://doi.org/10.1002/lary.27804.
10. Öztürk G. Prevention of Nasal Deviation Related to Preservation Rhinoplasty in Non-deviated Noses using Suturing Approaches. *Aesthetic Plast Surg.* 2021;45(4):1693–1702. https://doi.org/10.1007/s00266-020-02105-2.
11. Коркмазов М.Ю., Ленгина М.А., Дубинец И.Д., Коркмазов А.М., Смирнов А.А. Возможности коррекции отдельных звеньев патогенеза аллергического ринита и бронхиальной астмы с оценкой качества жизни пациентов. *Медицинский совет.* 2022;(4):24–34. https://doi.org/10.21518/2079-701X-2022-16-4-24-34.
Korkmazov M.Yu., Lengina M.A., Dubinets I.D., Korkmazov A.M., Smirnov A.A. Opportunities for correction of individual links of the pathogenesis of allergic rhinitis and bronchial asthma with assessment of the quality of life of patients. *Meditsinskiy Sovet.* 2022;(4):24–34. (In Russ.) https://doi.org/10.21518/2079-701X-2022-16-4-24-34.
12. Коркмазов М.Ю., Дубинец И.Д., Ленгина М.А., Коркмазов А.М., Корнова Н.В., Рябенко Ю.И. Отдельные показатели иммунологической реактивности при хирургической альтерации лор-органов. *Российский иммунологический журнал.* 2022;25(2):201–206. https://doi.org/10.46235/1028-7221-1121-DIO.
Korkmazov M.Yu., Dubinets I.D., Lengina M.A., Korkmazov A.M., Kornova N.V., Ryabenko Yu.I. Distinct indexes of immunological reactivity in surgical alteration of ORL organs. *Russian Journal of Immunology.* 2022;25(2):201–206. (In Russ.) https://doi.org/10.46235/1028-7221-1121-DIO.
13. Dziewulski P., Dujon D., Spyriounis P., Griffiths R.W., Shaw J.D. A retrospective analysis of the results of 218 consecutive rhinoplasties. *Br J Plast Surg.* 1995;48(7):451–454. https://doi.org/10.1016/0007-1226(95)90119-1.
14. Пшенисное К.П., Козлов В.С., Державина Л.Л., Пшенисное Е.С. Функциональные аспекты современной ринопластики. *Российская ринология.* 2005;(3):6–14. Режим доступа: https://www.elibrary.ru/item.asp?id=9278052.
Pshenisnov K.P., Kozlov V.S., Derzhavina L.L., Pshenisnova E.S. Functional aspects of the modern rhinoplasty. *Russian Rhinology.* 2005;(3):6–14. (In Russ.) Available at: https://www.elibrary.ru/item.asp?id=9278052.
15. Khan N., Rashid M., Khan I., Ur Rehman Sarwar S., Ur Rashid H., Khurshid M. et al. Satisfaction in Patients After Rhinoplasty Using the Rhinoplasty Outcome Evaluation Questionnaire. *Cureus.* 2019;11(7):e5283. https://doi.org/10.7759/cureus.5283.
16. Белоусов А.Е. *Пластическая, реконструктивная и эстетическая хирургия.* СПб.: Гиппократ; 1998. 744 с.
Belousov A.E. *Plastic, reconstructive and aesthetic surgery.* St Petersburg: Gippokrat; 1998. 744 p. (In Russ.)
17. Dinis P.B., Dinis M., Gomes A. Psychosocial consequences of nasal aesthetic and functional surgery: a controlled prospective study in an ENT setting. *Rhinology.* 1998;36(1):32–36. Available at: https://www.rhinologyjournal.com/Abstract.php?id=214.
18. Tasman A.J. The psychological aspects of rhinoplasty. *Curr Opin Otolaryngol Head Neck Surg.* 2010;18(4):290–294. https://doi.org/10.1097/MOO.0b013e32833b51e6.
19. Jakubietz M., Jakubietz R.J., Kloss D.F., Gruenert J.J. Body dysmorphic disorder: diagnosis and approach. *Plast Reconstr Surg.* 2007;119(6):1924–1930. https://doi.org/10.1097/01.prs.0000259205.01300.8b.
20. Wright M.R. Management of patient dissatisfaction with results of cosmetic procedures. *Arch Otolaryngol.* 1980;106(8):466–471. https://doi.org/10.1001/archotol.1980.00790320018005.
21. Rennie C., Saleh H. Assessment and the Psychological Aspects for Septorhinoplasty. *Int J Head Neck Surg.* 2018;9(1):38–45. https://doi.org/10.5005/jp-journals-10001-1335.
22. Коркмазов М.Ю., Ангелович М.С., Ленгина М.А., Ястремский А.П. Пятнадцатилетний опыт пластики ликворных свищей с применением высокоинтенсивного лазерного излучения. *Медицинский совет.* 2021;(18):192–201. https://doi.org/10.21518/2079-701X-2021-18-192-201.
Korkmazov M.Yu., Angelovich M.S., Lengina M.A., Yastremsky A.P. Fifteen years of experience in plastic liquor fistulas using high-intensity laser radiation. *Meditsinskiy Sovet.* 2021;(18):192–201. (In Russ.) https://doi.org/10.21518/2079-701X-2021-18-192-201.
23. Коркмазов М.Ю., Ленгина М.А., Коркмазов А.М. Биохимические показатели характера оксидативного стресса в зависимости от проводимой послеоперационной терапии у пациентов, перенесших внутриносовые хирургические вмешательства. *Вестник оториноларингологии.* 2016;81(S5):33–35. Режим доступа: https://www.elibrary.ru/item.asp?id=32283511.
Korkmazov M.Yu., Lengina M.A., Korkmazov A.M. Biochemical indicators of the nature of oxidative stress depending on the ongoing postoperative therapy in patients undergoing intranasal surgery. *Vestnik Oto-Rino-Laringologii.* 2016;81(S5):33–35. (In Russ.) Available at: https://www.elibrary.ru/item.asp?id=32283511.
24. Коркмазов М.Ю. Биорезонанс. Основные принципы биорезонансной и электромагнитной терапии. *Вестник оториноларингологии.* 2008;(2):59–61. Режим доступа: https://www.mediasphera.ru/issues/vestnik-otorinolaringologii/2008/2/.
Korkmazov M.Yu. Bioresonance. Main principles of bioresonance and electromagnetic therapy. *Vestnik Oto-Rino-Laringologii.* 2008;(2):59–61. (In Russ.) Available at: https://www.mediasphera.ru/issues/vestnik-otorinolaringologii/2008/2/.
25. Коркмазов М.Ю., Коркмазов А.М., Дубинец И.Д., Смирнов А.А., Корнова Н.В. Влияние немедикаментозной терапии на сроки реабилитации и занятие стендовой стрельбой после перенесенных ринохирургических вмешательств. *Человек. Спорт. Медицина.* 2020;20(S1):136–144. https://doi.org/10.14529/hsm20s117.
Korkmazov M.Yu., Korkmazov A.M., Dubinets I.D., Smirnov A.A., Kornova N.B. Influence of non-drug therapy on rehabilitation time and skeet shooting after rhinosurgical interventions. *Human. Sport. Medicine.* 2020;20(S1):136–144. (In Russ.) https://doi.org/10.14529/hsm20s117.
26. Коркмазов М.Ю., Зырянова К.С., Белошангин А.С. Оценка клинической эффективности фитотерапевтического лекарственного препарата в лечении и профилактике рецидивов острых риносинуситов у детей г. Челябинска. *Медицинский совет.* 2016;(7):90–93. https://doi.org/10.21518/2079-701X-2016-07-90-93.
Korkmazov M.Yu., Zyryanova K.S., Beloshangin A.S. Evaluation of the clinical efficacy of a phytotherapeutic drug in the treatment and prevention of recurring acute rhinosinusitis in children of Chelyabinsk. *Meditsinskiy Sovet.* 2016;(7):90–93. (In Russ.) https://doi.org/10.21518/2079-701X-2016-07-90-93.
27. Дубинец И.Д., Коркмазов М.Ю., Коркмазов А.М., Смирнов А.А., Горбунов А.В. Сравнительный анализ характера и динамики хирургического лечения пациентов с хроническим средним отитом по данным лор-отделения города Челябинска. *Вестник оториноларингологии.* 2017;82(S5):64–65. Режим доступа: https://www.elibrary.ru/item.asp?id=32285725.
Dubinets I.D., Korkmazov M.Yu., Korkmazov A.M., Smirnov A.A., Gorbunov A.V. Comparative analysis of the nature and dynamics of surgical treatment of patients with chronic otitis media according to the data of the ENT department of the city of Chelyabinsk. *Vestnik Oto-Rino-Laringologii.* 2017;82(S5):64–65. (In Russ.) Available at: https://www.elibrary.ru/item.asp?id=32285725.
28. Дубинец И.Д., Синицкий А.И., Коркмазов М.Ю., Черных Е.И., Кухтик С.Ю. Окислительная модификация белков ткани височной кости при хронических средних отитах. *Казанский медицинский журнал.* 2019;100(2):226–231. https://doi.org/10.17816/KMJ2019-226.
Dubinets I.D., Sinitsky A.I., Korkmazov M.Yu., Chernykh E.I., Kukhtik S.Yu. Oxidative protein modification of the temporal bone tissue in chronic otitis media. *Kazan Medical Journal.* 2019;100(2):226–231. (In Russ.) https://doi.org/10.17816/KMJ2019-226.
29. Коркмазов М.Ю., Крюков А.И., Дубинец И.Д., Тюхай М.В., Учаев Д.А., Маркелов А.В. Классификация структурных изменений костной ткани при хроническом гнойном среднем отите. *Вестник оториноларингологии.* 2019;84(1):12–17. https://doi.org/10.17116/otorino20198401112.
Korkmazov M.Yu., Kryukov A.I., Dubinets I.D., Tyukhay M.V., Uchaev D.A., Markelov A.V. Evaluation of structural changes of bone in chronic purulent otitis media. *Vestnik Oto-Rino-Laringologii.* 2019;84(1):12–17. (In Russ.) https://doi.org/10.17116/otorino20198401112.
30. Дубинец И.Д., Коркмазов М.Ю., Синицкий А.И., Сычугов Г.В., Тюхай М.В. Варианты модификации костной ткани при хроническом среднем отите по данным световой и электронной микроскопии. *Вестник оториноларингологии.* 2019;84(3):16–21. https://doi.org/10.17116/otorino20198403116.
Dubinets I.D., Korkmazov M.Yu., Sinitskiy A.I., Sychugov G.V., Tyukhay M.V. Variants of bone tissue modification in chronic otitis media according to light and electron microscopy. *Vestnik Oto-Rino-Laringologii.* 2019;84(3):16–21. (In Russ.) https://doi.org/10.17116/otorino20198403116.
31. Коркмазов М.Ю., Коркмазов А.М., Дубинец И.Д., Ленгина М.А., Кривопалов А.А. Особенности альтеративного воздействия импульсного шума на кохлеарный анализатор у спортсменов: прогноз, методы коррекции и профилактики. *Человек. Спорт. Медицина.* 2021;21(2):189–200. Режим доступа: https://hsm.susu.ru/hsm/ru/article/view/1406.
Korkmazov M.Yu., Korkmazov A.M., Dubinets I.D., Lengina M.A., Krivopalov A.A. Features of the alterative effect of impulse noise on the auditory analyzer in athletes: prognosis, correction and prevention. *Human. Sport. Medicine.* 2021;21(2):189–200. (In Russ.) Available at: https://hsm.susu.ru/hsm/ru/article/view/1406.
32. Коркмазов М.Ю., Солодовник А.В., Коркмазов А.М., Ленгина М.А. Перспективы использования растительного препарата в сочетании с физическими методами при комплексной терапии хронического аденоидита. *Медицинский совет.* 2021;(18):19–27. https://doi.org/10.21518/2079-701X-2021-18-19-27.
Korkmazov M.Yu., Solodovnik A.V., Korkmazov A.M., Lengina M.A. Prospects for using herbal preparation in combination with physical methods in com-

plex therapy of chronic adenoiditis. *Meditsinskiy Sovet.* 2021;(18):19–27. (In Russ.) https://doi.org/10.21518/2079-701X-2021-18-19-27.
33. Карапетян Л.С., Русецкий Ю.Ю., Махамбетова Э.А., Крупочкина Н.В. Результаты анкетирования пациентов, перенесших ринопластику. *Российская ринология.* 2015;23(2):3–8. https://doi.org/10.17116/rosrino20152323-8. Karapetyan L.S., Rusetskiy Yu.Yu., Makhambetova E.A., Krupochkina N.V. Results of a questionnaire survey in patients undergoing rhinoplasty. *Russian Rhinology.* 2015;23(2):3–8. (In Russ.) https://doi.org/10.17116/rosrino20152323-8.
34. Xu M., Chen D., Zhou H., Zhang W., Xu J., Chen L. The Role of Periostin in the Occurrence and Progression of Eosinophilic Chronic Sinusitis with Nasal Polyps. *Sci Rep.* 2017;7(1):9479. https://doi.org/10.1038/s41598-017-08375-2.
35. Рябова М.А., Улупов М.Ю. Терапия хронического риносинусита в период обострения. *Медицинский совет.* 2022;(8):56–60. https://doi.org/10.21518/2079-701X-2022-16-8-56-60. Ryabova M.A., Ulupov M.Yu. Treatment of chronic rhinosinusitis exacerbations. *Meditsinskiy Sovet.* 2022;(8):56–60. (In Russ.) https://doi.org/10.21518/2079-701X-2022-16-8-56-60.
36. Рязанцев С.В., Будковая М.А. Современный взгляд на лечение хронического полипозного риносинусита. *Российская ринология.* 2017;25(1):54–59. https://doi.org/10.17116/rosrino201725154-59. Riazantsev S.V., Budkovaya M.A. Current view of the treatment of chronic rhinosinusitis with nasal polyps. *Russian Rhinology.* 2017;25(1):54–59. (In Russ.) https://doi.org/10.17116/rosrino201725154-59.
37. Veyseller B., Aksoy E., Ertaş B., Keskin M., Ozturan O., Yildirim Y.S. et al. A new oxidative stress marker in patients with nasal polyposis: advanced oxidation protein products (AOPP). *B-ENT.* 2010;6(2):105–109. Available at: https://pubmed.ncbi.nlm.nih.gov/20681362/.
38. Линьков В.И., Гребенщикова Л.А., Пичукова П.А. Влияние местного лечения препаратами супероксиддисмутазы на уровни активных форм кислорода в крови больных риносинуситами. *Российская оториноларингология.* 2005;(2):129–130. Режим доступа: https://www.elibrary.ru/item.asp?id=9141474. Linkov V.I., Grebenshchikova L.A., Pichukova P.A. Influence of local treatment with superoxide dismutase preparations on the levels of reactive oxygen species in the blood of patients with rhinosinusitis. *Rossiiskaya Otorinolaringologiya.* 2005;(2):129–130. (In Russ.) Available at: https://www.elibrary.ru/item.asp?id=9141474.
39. Гизингер О.А., Коркмазов А.М., Коркмазов М.Ю. Локальный иммунный статус и свободнорадикальное окисление у ринохирургических больных в ранний послеоперационный период. *Российская оториноларингология.* 2018;4(95):26–32. https://doi.org/10.18692/1810-4800-2018-4-26-32. Gizinger O.A., Korkmazov A.M., Korkmazov M.Yu. Local immune status and free radical oxidation in rhinosurgical patients in early post-surgical period. *Rossiiskaya Otorinolaringologiya.* 2018;4(95):26–32. (In Russ.) https://doi.org/10.18692/1810-4800-2018-4-26-32.

Вклад авторов:

Концепция и дизайн исследования – **Ленгина М.А.**
Написание текста – **Ленгина М.А., Саркисян И.И.**
Сбор и обработка литературы – **Коркмазов А.М., Биджиев А.С., Киселева Е.О.**
Статистическая обработка – **Ленгина М.А., Коркмазов А.М.**
Редактирование – **Ленгина М.А.**

Contribution of authors:

Study concept and design – **Maria A. Lengina**
Text development – **Maria A. Lengina, Irina I. Sarkisyan**
Collection and processing of literature – **Arsen M. Korkmazov, Ali S. Bidzhiev, Ekaterina O. Kiseleva**
Statistical processing – **Maria A. Lengina, Arsen M. Korkmazov**
Editing – **Maria A. Lengina**

Согласие пациентов на публикацию: пациенты подписали информированное согласие на публикацию своих данных.

Basic patient privacy consent: patients signed informed consent regarding publishing their data.

Информация об авторах:

Ленгина Мария Александровна, к.м.н., доцент кафедры оториноларингологии, Южно-Уральский государственный медицинский университет; 454092, Россия, Челябинск, ул. Воровского, д. 64; Danilenko1910@mail.ru
Коркмазов Арсен Мусосович, к.м.н., доцент кафедры оториноларингологии, Южно-Уральский государственный медицинский университет; 454092, Россия, Челябинск, ул. Воровского, д. 64; Korkmazov09@gmail.com
Саркисян Ирина Ильинична, к.м.н., доцент кафедры пластической и реконструктивной хирургии факультета послевузовского и дополнительного профессионального образования, Санкт-Петербургский государственный педиатрический медицинский университет; 194100, Россия, Санкт-Петербург, ул. Литовская, д. 2; dr.sarkisyan.ir@mail.ru
Биджиев Али Сагитович, студент, Первый Санкт-Петербургский государственный медицинский университет имени академика И.П. Павлова; 197022, Россия, Санкт-Петербург, ул. Льва Толстого, д. 6–8; Rexali789@gmail.com
Киселева Екатерина Олеговна, ассистент кафедры оториноларингологии, Южно-Уральский государственный медицинский университет; 454092, Россия, Челябинск, ул. Воровского, д. 64; Kiselevkaterina@mail.ru

Information about the authors:

Maria A. Lengina, Cand. Sci. (Med.), Associate Professor, Associate Professor Department of Otorhinolaryngology, South Ural State Medical University; 64, Vorovskiy St., Chelyabinsk, 454092, Russia; Danilenko1910@mail.ru
Arsen M. Korkmazov, Cand. Sci. (Med.), Associate Professor, Associate Professor Department of Otorhinolaryngology, South Ural State Medical University; 64, Vorovskiy St., Chelyabinsk, 454092, Russia; Korkmazov09@gmail.com
Irina I. Sarkisyan, Cand. Sci. (Med.), Associate Professor of the Department of Plastic and Reconstructive Surgery, Faculty of Postgraduate and Additional Professional Education, St Petersburg State Pediatric Medical University; 2, Litovskaya St., St Petersburg, 194100, Russia; dr.sarkisyan.ir@mail.ru
Ali S. Bidzhiev, Student, Pavlov First Saint Petersburg State Medical University; 6–8, Lev Tolstoy St., St Petersburg, 197022, Russia; Rexali789@gmail.com
Ekaterina O. Kiseleva, Assistant of the Department of Otorhinolaryngology, South Ural State Medical University; 64, Vorovskiy St., Chelyabinsk, 454092, Russia; Kiselevkaterina@mail.ru